

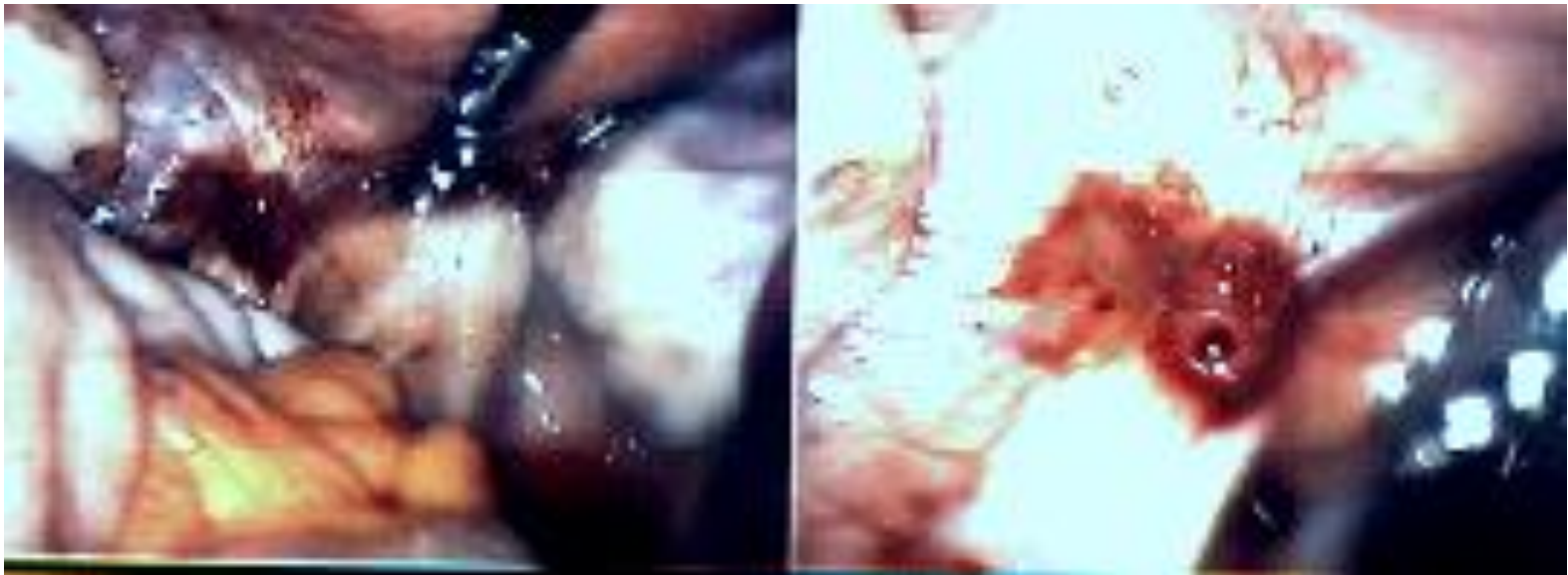
# **CIRUGIA EN LA ENDOMETRIOSIS PERITONEAL**

**EDGARDO D. ROLLA**

**VicePresidente – Soc. Arg. De Endometriosis  
Coordinador – Endometriosis –ALMER  
Vocal – Soc. Arg. De Cirugía Laparoscópica**

**Experto – World Consensus on Endometriosis  
Representante Latinoamericano – ALMER  
Montpellier, Francia, Setiembre de 2011**

## Cirugía en la endometriosis peritoneal



Según J. Donnez, debemos identificar 3 entidades ≠:

- La endometriosis peritoneal

- La endometriosis ovárica – endometriomas

- La endometriosis retroperitoneal – adenomiosis (nódulos en tabique rectovaginal, endometrios uterina)

Para algunos, el endometrioma debería encuadrarse dentro de las endometriosis profundas

**La endometriosis peritoneal se caracteriza por la presencia de lesiones de distinto tipo sobre la superficie de la serosa:**

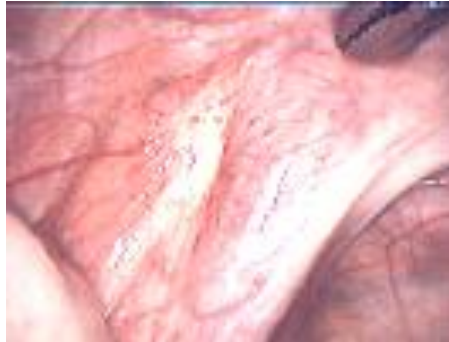**1) Lesiones rojas – las mas recientes**

**2) Lesiones azules y/o negras - activas**

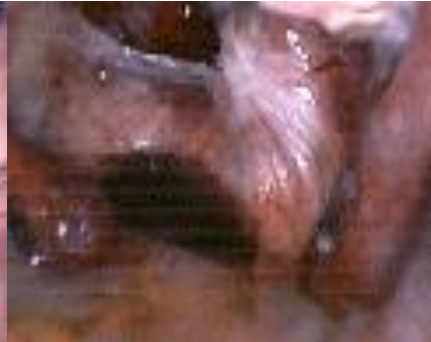**3) Lesiones blancas – fibrosis post-activas**

**4) Retracciones o defectos peritoneales – activas  
o inactivas – generalmente profundas**


## **DISTINTOS TIPOS DE LESIONES ENDOMETRIOSICAS**



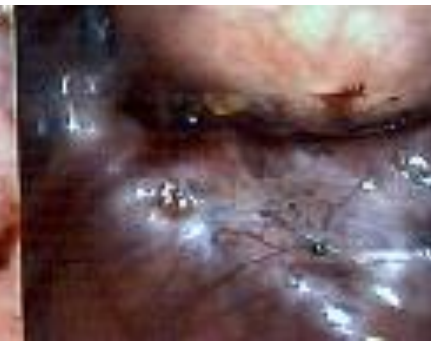**Lesiones rojas**



**Lesión blanca con  
retracción cicatrizal**



**Lesiones azules  
y amarillas**



**Lesiones negras**

**Reunión del NICDH en  
New Orleans, E.E.U.U.,  
2006**

**La mayoría de los expertos opina que para hacer el diagnóstico de certeza de endometriosis se debe biopsiar y confirmar histológicamente la enfermedad**

**Para muchos, lo ideal es reseca todas las lesiones posibles, avanzando tan profundamente en el retroperitoneo como sea necesario, y solo destruir mediante electrocoagulación aquellas de difícil extirpación.**

**Consenso de  
Montpellier,  
Francia, 2011**

Reunión del NICDH en  
New Orleans, E.E.U.U.,  
2006

**La mayoría de los expertos opina que para hacer el diagnóstico de certeza de endometriosis se debe biopsiar y confirmar histológicamente la enfermedad**

**EL PROCEDIMIENTO DE ELECCION ES LA DISECCIÓN Y REMOCIÓN TOTAL DE LA LESIÓN, INCLUYENDO EL COMPONENTE RETROPERITONEAL**

Consenso de  
Montpellier,  
Francia, 2011

**Otro componente significativo de la endometriosis peritoneal es la presencia de adherencias pelvianas**

**Adherencias tuboováricas**

**Adherencias uteroanexiales**

**Adherencias peritoneoanexiales y/o uterinas**

**Adherencias a intestino delgado y cólon**



**La cirugía en la endometriosis peritoneal tiene tres objetivos principales:**

**Aliviar el dolor asociado a la endometriosis**

**Restaurar la anatomía para facilitar el embarazo cuando la consulta es por infertilidad**

**Proveer el mayor lapso de tiempo posible libre de enfermedad a la paciente**

**La cirugía en la endometriosis peritoneal tiene tres objetivos principales:**

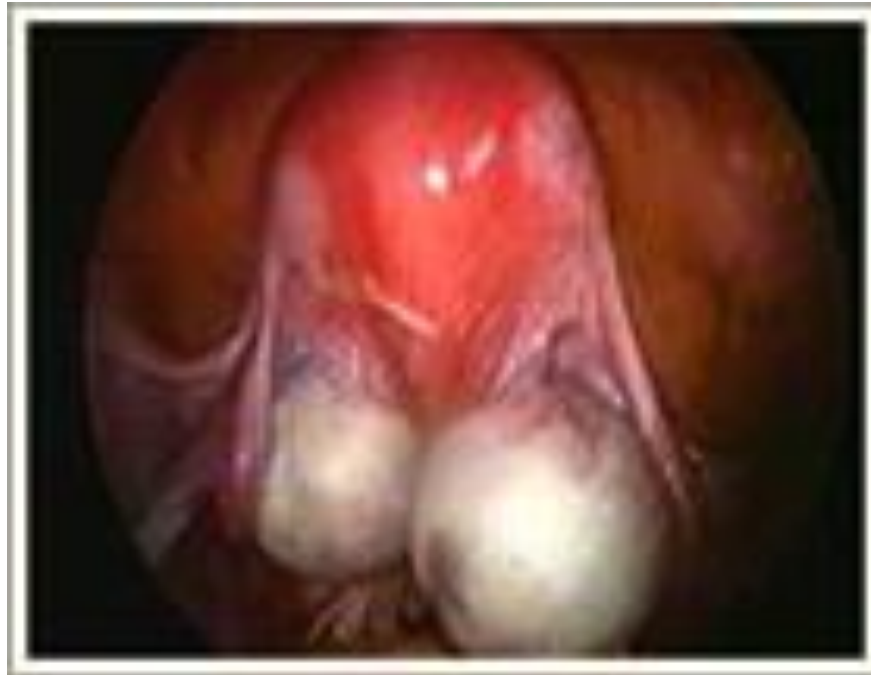*....actuando a la manera de la cirugía oncológica, disminuyendo al mínimo posible la **masa tumoral** para facilitar la acción del tratamiento médico ulterior ó aumentar las posibilidades de embarazo inmediato*

**En toda cirugía por endometriosis pelviana debe comenzarse por la liberación de todas las adherencias presentes, empleando maniobras delicadas e instrumental adecuado – microtijeras convencionales o laparoscópicas y pinzas de presión firmes y atraumáticas. El láser es una buena opción si está disponible.**

**Luego, se resecan todas las lesiones visibles, avanzando en el retroperitoneo todo lo necesario, electrocoagulando con bipolar los bordes de las resecciones y el lecho cruento retroperitoneal (hemostasia delicada y puntual)**

**Finalmente, se destruyen con electro bipolar o láser todas aquellas lesiones que no fuera posible extirpar**

## Cirugía del endometrioma



**La cirugía del endometrioma ovárico es una cuestión controversial**

**Para la mayoría de los expertos, se debe extirpar el quiste por el plano que separa la pseudocápsula del parénquima circundante**

**Algunos autores, como J. Donnez, prefieren solo la resección parcial de la porción mas superficial del quiste, y la destrucción mediante laser o electro bipolar del resto del endometrioma**

**La primera opción tiene menor incidencia de recidivas**

**Sin embargo – especialmente en los quistes mas antiguos firmemente adheridos a los planos contiguos – conlleva el riesgo de resecar valioso tejido folicular, disminuyendo la reserva ovárica**

**Al respecto, muchos autores consideran que – de todas maneras – ese tejido no es normal y su función se halla muy comprometida por el efecto deletéreo que la endometriosis tiene sobre los tejidos que rodean sus lesiones, activas productoras de variado tipo de sustancias inmunoquímicas que afectan, por ejemplo, la calidad ovocitaria.**

La primera opción tiene menor incidencia de recidivas

**Cuanto más tiempo de evolución tiene el endometrioma, más difícil es su disección y mayor el daño al ovario residual en la quistectomía**

## **PASOS DE LA QUISTECTOMIA**

**Sea cual fuere la técnica a emplear, siempre se debe comenzar por liberar al ovario de sus adherencias, toda vez que ellas estén presentes**

**Si el endometrioma se abre, se lo debe evacuar por completo, lavando profusamente su interior, así como todo el material que se halla volcado al fondo de saco de Douglas.**

**Se aprovechará entonces, esa abertura para identificar el plano de clivaje (si lo tiene) y comenzar la quistectomía por ese lugar.**



## **PASOS DE LA QUISTECTOMIA**

**Si el ovario se encuentra libre, o se lo liberó de sus adherencias sin abrir el endometrioma, se sugiere abrirlo por el plano antimesoovarico.**

**De esa manera se avanza por un sector menos vascularizado y se evita el hilio ovárico, preservando la integridad de la gonada.**

**No existe consenso acerca de si se debe suturar o no el ovario luego de la quistectomía**

## **PASOS DE LA QUISTECTOMIA**

**Es mi preferencia reservar la sutura exclusivamente para aquellos casos en los que se ha resecado un endometrioma de gran tamaño y/o se ha alterado significativamente la morfología del ovario**

## **PASOS DE LA QUISTECTOMIA**

**De las distintas opciones de material de sutura  
preferir las reabsorbibles como el PDS o  
similar en calibre 000 o 0000 empleando  
costura continua con nudos invertidos**

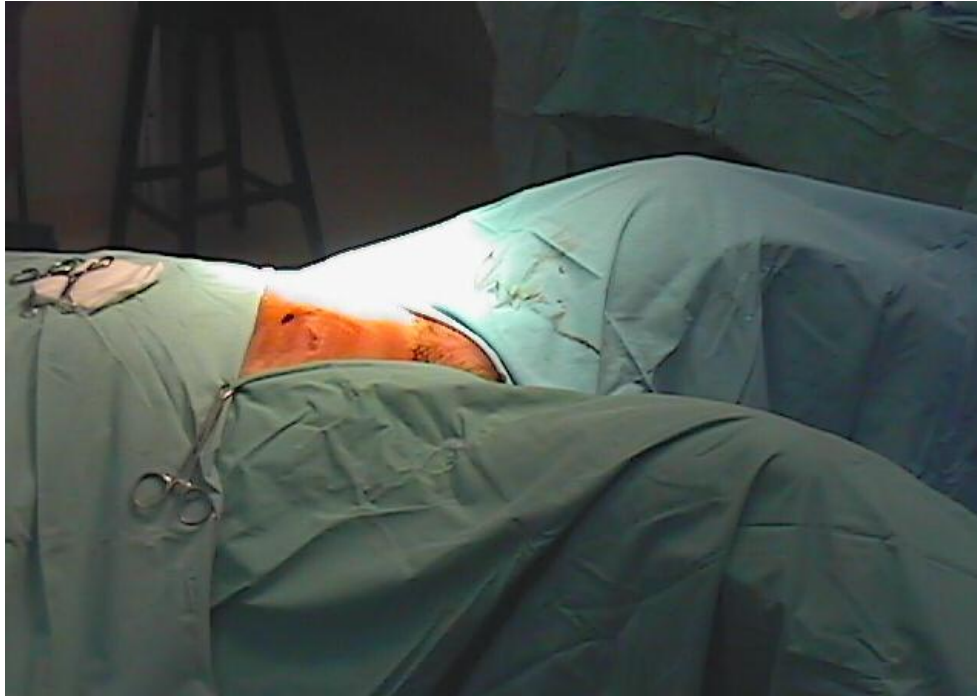**La hemostasia del lecho operatorio debe realizarse con sumo cuidado:**

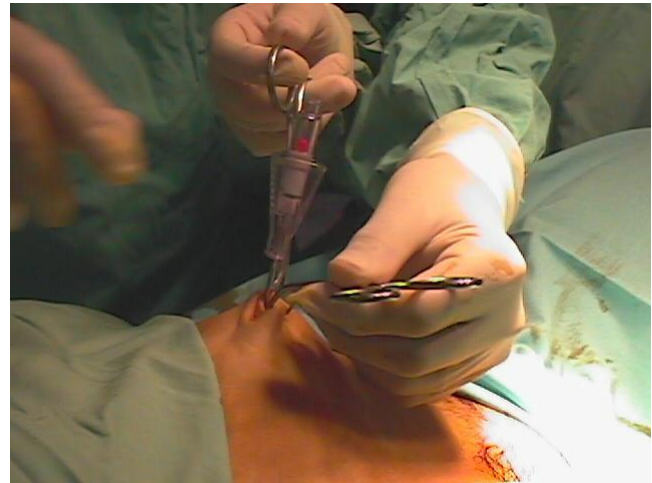
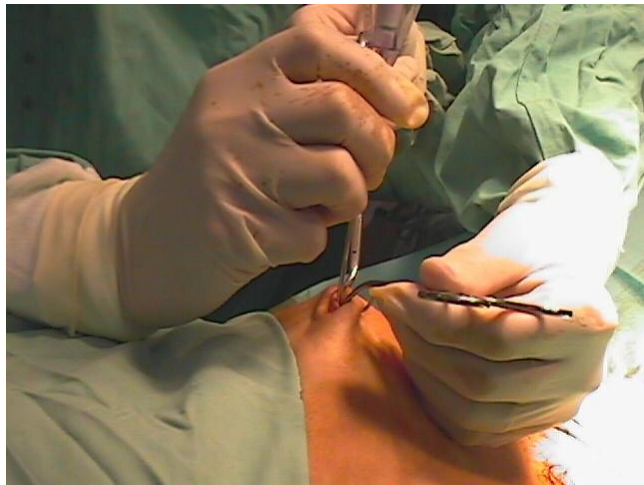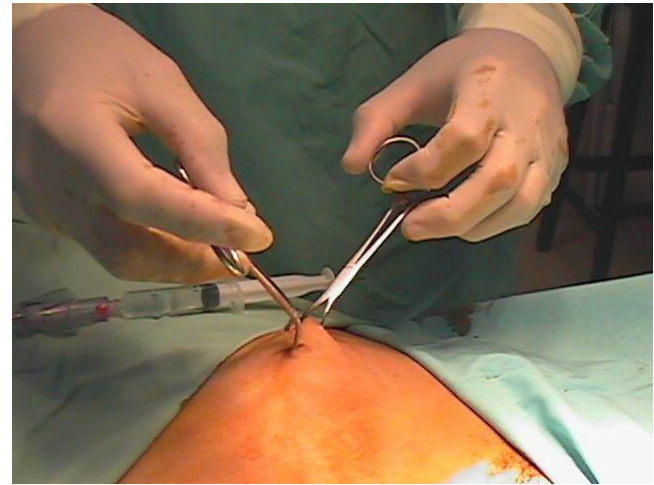
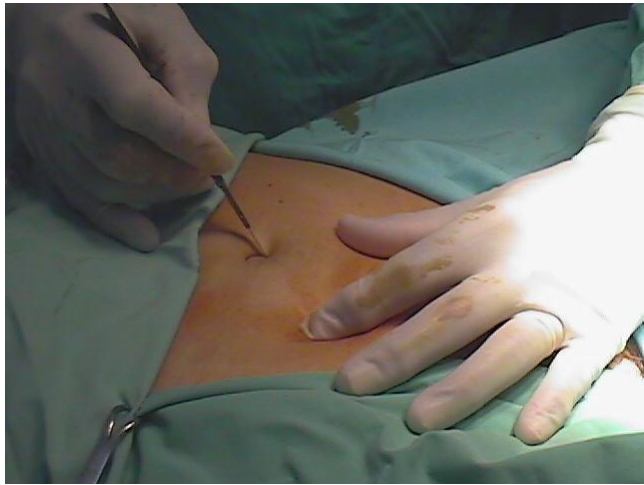- \* LAVAR CONTINUAMENTE**
- \* IDENTIFICAR EL VASO SANGRANTE**
- \* TOMARLO CON EL ELECTRO BIPOLAR Y APLICAR CORRIENTE SUAVE Y BREVE**
- \* EVITAR EL USO DE MONOPOLAR**
- \* NO COAGULAR EL LECHO A CIEGAS**
- \* CONSIDERAR PERMANENTEMENTE EL DAÑO TERMICO QUE UNA COAGULACIÓN EXAGERADA E INNECESARIA PROVOCARA AL PARENQUIMA CIRCUNDANTE**

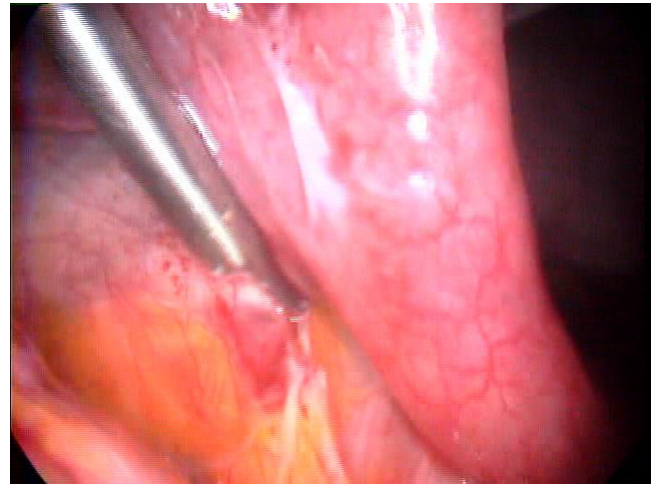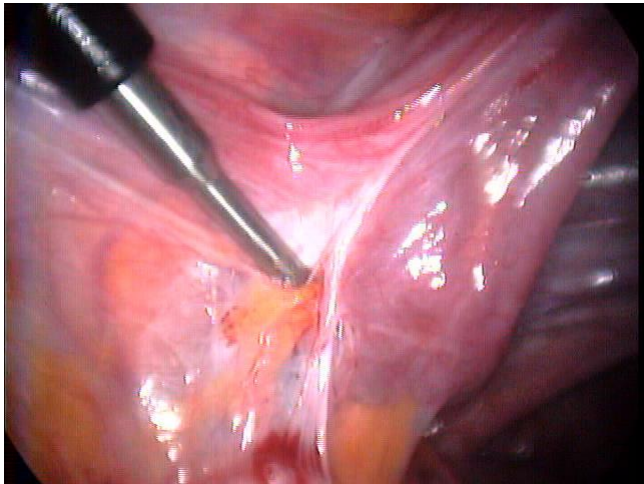
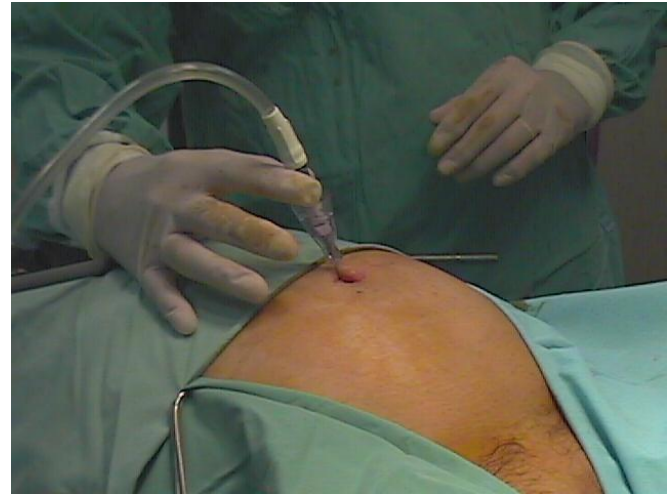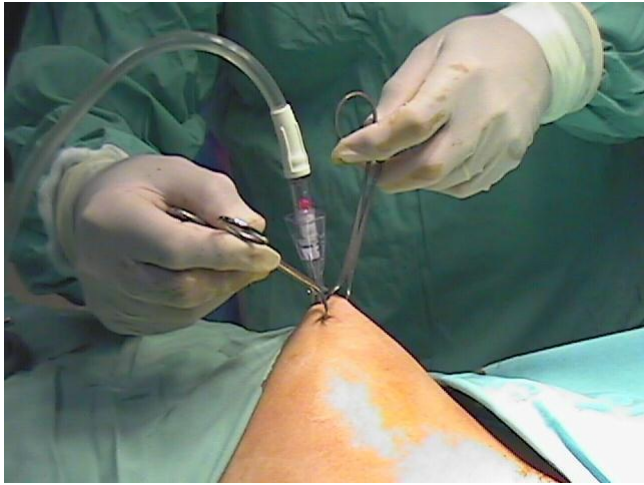
en el reciente Montpellier Consensus on  
the Management of Endometriosis  
(Sept. 9, 2011)

se propuso que la **sutura** sería mejor que  
la electrocoagulación del lecho quirúrgico  
como procedimiento hemostático luego de  
la resección del endometrioma

## Posición y reglas generales para la laparoscopia por endometriosis







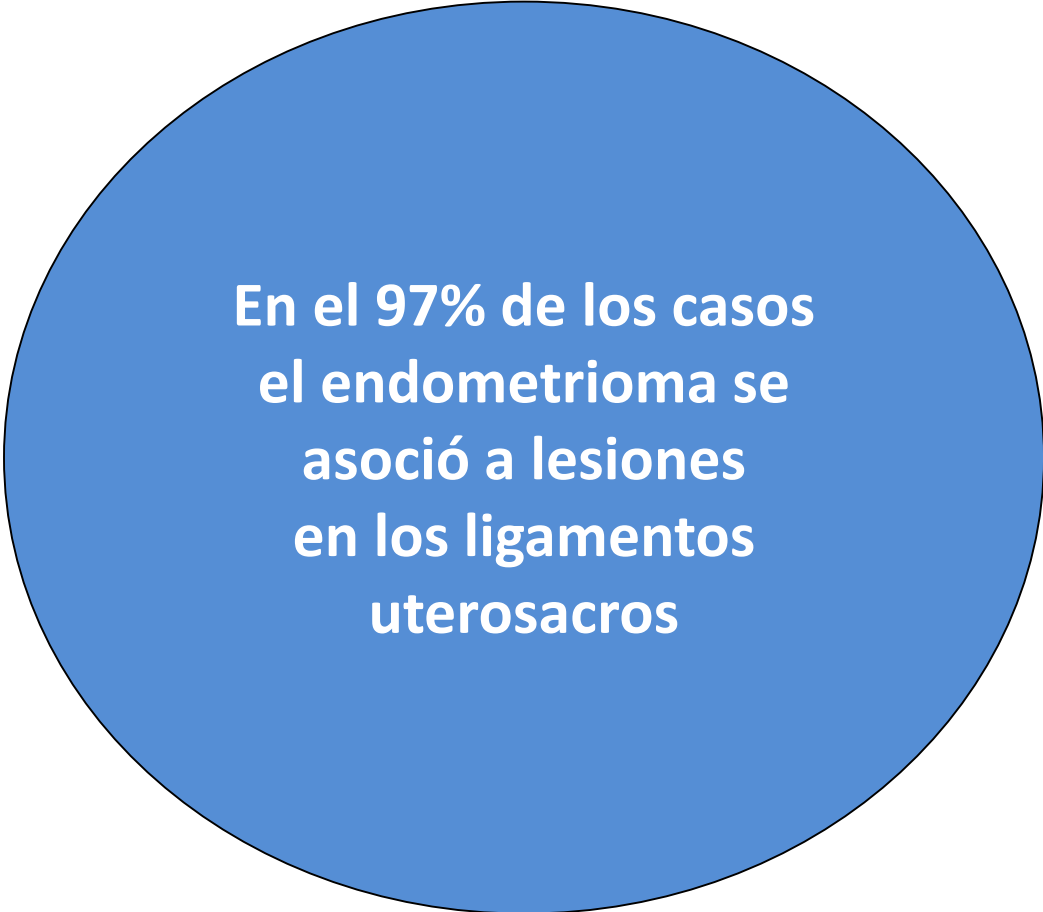


## **LA IMPORTANCIA DE LA CIRUGIA DEDICADA**

**El endometrioma ovárico, de fácil diagnóstico ecográfico, resultó ser un marcador excelente para la presencia de EDT peritoneal y nodular**

## LA IMPORTANCIA DE LA CIRUGIA DEDICADA

Se encontraron  
lesiones de ese  
tipo en el  
92% de  
los casos de  
endometrioma



**En el 97% de los casos  
el endometrioma se  
asoció a lesiones  
en los ligamentos  
uterosacros**

**Y en el 40% de las veces,  
coexistía con EDT  
intestinal**

**....su presencia nos obliga a investigar exhaustivamente todo el peritoneo pelviano cuando se realice una cirugía laparoscópica por esa condición**